1. Disección de un ojo de mamífero (vaca, cordero,…)

INTRODUCCIÓN

Los ojos son fotorreceptores que transforman la luz en impulsos nerviosos. Están situados en las cavidades orbitarias del cráneo. Cada uno está formado por un **globo ocular**, anejos oculares de protección (**cejas**, **párpados**, **pestañas**, etc, que no intervienen en la percepción visual sino únicamente en la protección) y vías ópticas. En él se insertan seis **músculos** (cuatro rectos y dos oblicuos) que permiten el movimiento.

La capa más externa del globo es la **esclerótica**. En ella se insertan los músculos, y su parte anterior es la **córnea**. Bajo ella está la **coroides**, muy vascularizada y pigmentada. Vascularizada para alimentar a la **retina**, capa interior fotosensible, que contiene las células receptoras: **conos y bastones** y pigmentada para evitar fenómenos de reflexión de la luz. La información se traslada al cerebro por el **nervio óptico**.

La cantidad de luz que alcanza la retina está regulada por el **iris**, y la imagen se proyecta con nitidez gracias al **cristalino**, que varía su grosor mediante los **músculos ciliares**. En el interior del globo se encuentran el **humor vítreo** y el **humor acuoso**, transparentes para dejar pasar la luz hasta la retina.

MATERIALES

- Cubeta de disección
- Bisturí
- Tijeras
- Aguja enmangada
- Pinzas de disección
- Placa de Petri

PROCEDIMIENTO

1. Extrae toda la grasa posible alrededor del ojo, sin cortar el nervio óptico. Identifica las estructuras externas del ojo: **esclerótica**, capa externa muy consistente de color blanco, **córnea** transparente, parte diferenciada de la esclerótica, a través de ella vemos el tabique del **iris**, que presenta el orificio de la **pupila**, que puede estar más o menos dilatada. La pupila en la vaca tiene forma ovalada.

2. **Músculos extraoculares**. Tiene los mismos que el ojo humano pero son difíciles de ver en el ojo extraído de la cuenca orbitaria. Tiene un músculo retractor del ojo dispuesto en forma de rodete circular, este suele ser el único visible sobre el globo ocular. También observarás el **nervio óptico**.

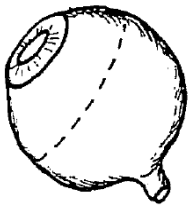

3. Divide el globo ocular en dos mitades, de forma paralela al iris. Con las tijeras de punta fina hacer cuatro cortes de unos 2 a 3 cm, cortando la

esclerótica, según se indica en la figura. Comienza con el bisturí y continúa con las tijeras. Recoge el humor vítreo en una placa de Petri

4. Desprende el **cristalino** con la ayuda de las pinzas. Colócalo sobre una placa de Petri y observa a su través un texto de periódico.

6. Echa agua (dos dedos) en la cubeta de disección y coloca en ella las dos mitades del globo ocular, con la concavidad hacia arriba. Observa el interior con la ayuda de la aguja y las pinzas. El globo ocular que ha quedado vaciado de su interior y vuelto de su posición normal está tapizado interiormente por la **coroides**, capa pigmentaria interna. Destaca una zona de reflejos irisados: el **tapete**. La **retina** ha quedado muy traumatizada; la veremos suspendida del **punto ciego**. Colocado el ojo en la cubeta, previo lavado para eliminar pigmentos de la coroides, se puede observar la estructura delicada de la retina

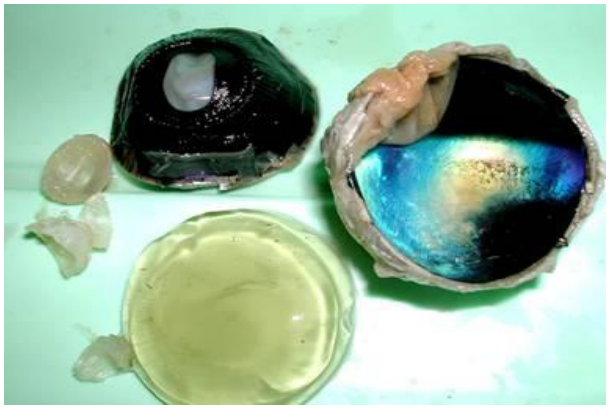

CUESTIONES

1. ¿Cómo es la imagen que vemos al mirar a través del cristalino? ¿Qué función tiene el cristalino en el globo ocular? ¿En qué enfermedad hay que sustituir el cristalino?

2. ¿Qué elementos del globo ocular atraviesa un rayo de luz que desde el exterior alcance la retina?

3. Habrás observado que en la mitad posterior del ojo la retina se desprende en toda su extensión, excepto por un punto. ¿Qué marca dicho punto? ¿Cómo se llama? ¿Cómo es la visión en dicho punto?

4. ¿Qué ocurriría en nuestra visión si la coroides careciera de pigmentos? ¿En qué alteración congénita ocurre esto?

5. ¿Por qué tenemos dos ojos, si ambos apuntan hacia delante?

6. Busca información sobre los principales defectos visuales: miopía, hipermetropía y astigmatismo.
7. Después de identificar todas las estructuras, en el siguiente esquema nombra todos los elementos señalados.

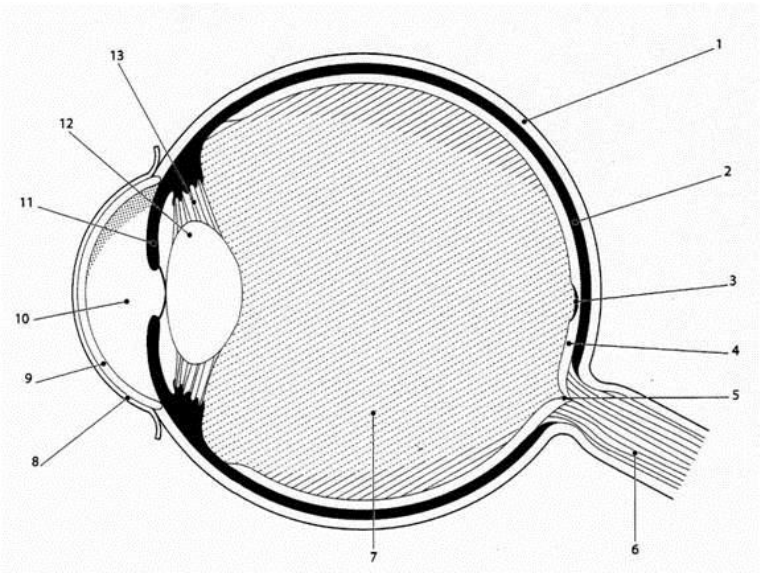

2. DISECCIÓN DE ENCÉFALO DE CORDERO

INTRODUCCIÓN

Pretendemos estudiar la anatomía interna y externa del encéfalo.

MATERIALES

Cubeta de disección, bisturí, pinzas, aguja enmangada, tijeras y encéfalo de cordero.

PROCEDIMIENTO

El encéfalo de todos los mamíferos es muy semejante, por lo que se puede obtener una idea bastante aproximada del encéfalo humano realizando la disección de un encéfalo de cordero, material fácil de encontrar en las casquerías.

1.- Lo primero que ha de hacerse, dado lo delicado que es el tejido nervioso, es un previo endurecimiento de la pieza anatómica, lo que se consigue manteniéndola sumergida en solución de formol al 10% (o etanol) durante una semana por lo menos. Cuando se vaya a proceder a la disección hay que lavarla a chorro de agua durante un buen rato para eliminar los vapores del formol, que son molestos y hasta peligrosos.

Puede hacerse la experiencia directamente sobre una sesada de cordero fresca. Este procedimiento requiere más cuidado y por ello debe procederse con más delicadeza, pero evita las molestias del endurecimiento previo con formol y presenta la ventaja de que se observan las estructuras tal como se hallan en vivo.

2.- Observación de la morfología externa:

a.- El encéfalo va envuelto externamente por las tres **meninges**: duramadre, externa; aracnoides, media y piamadre, interna.

Cuando se le extrae de la caja craneana aparecen como unas pielecillas rojizas, rotas, sobre todo en el cerebro: estos jirones corresponden a la aracnoides; la piamadre se conservará seguramente en toda la superficie encefálica, se reconoce fácilmente por estar surcada de abundantes vasos sanguíneos.

b.- Visto **dorsalmente**, observamos de delante a atrás tres partes distintas:

- Los **hemisferios cerebrales**, única parte visible del cerebro, surcados por **circunvoluciones** cerebrales y separados entre sí por una profunda hendidura media, la **cisura interhemisférica**.

- El **cerebelo** que está formado por tres masas, dos **lóbulos cerebelosos** a los lados y un **lóbulo central o vermiforme**; los tres con cisuras profundas, transversales y más apretadas que en el cerebro.
- El **bulbo raquídeo**, con forma de tronco de cono invertido, sin diferenciaciones externas, parcialmente oculto por el cerebelo y dividido a lo largo por una cisura que se prolonga en la médula espinal.

Si separamos, cuidadosamente, el cerebelo de los hemisferios cerebrales, se pueden ver los **Tubérculos cuadrigéminos**, dos anteriores y dos posteriores más voluminosos, y la **Epífisis**.

c.- Si volvemos ahora la pieza para observarla por la **cara ventral** veremos en primer lugar la cisura interhemisférica y a ambos lados de ella los **lóbulos olfatorios**.

Algo más hacia atrás, podemos ver los **nervios ópticos** que se entrecruzan en el **quiasma óptico**. Inmediatamente detrás aparece un orificio que señala el punto de inserción de la **Hipófisis** (Suele faltar porque al separar el encéfalo se habrá roto por su pedúnculo, quedando la Hipófisis encajada en la Silla turca del Esfenoides):

Un poco más atrás hay una prominencia doble llamada **cuerpo mamilar**, flanqueada por dos gruesos cordones longitudinalmente llamados **Pedúnculos cerebrales** que entran por debajo de la Protuberancia anular o **Puente de Varolio**, que es a su vez la porción antero-ventral del bulbo raquídeo.

Por detrás de dicho Puente de Varolio asoman los dos Lóbulos del **bulbo raquídeo**, que se estrechan paulatinamente, convirtiéndose en las dos mitades de la Médula espinal.

Por último, por los bordes de toda la pieza se ven asomar por la parte delantera los **hemisferios cerebrales** y por la parte posterior los **hemisferios cerebelosos** laterales con sus correspondientes circunvoluciones.

3.- Observación de la anatomía interna:

a.- Con un bisturí se hace una incisión profunda siguiendo la cisura interhemisférica, se separa con cuidado los dos hemisferios y se pone de manifiesto una masa blanquecina en forma de hoz llamada **Cuerpo calloso**, que une ambos hemisferios.

Al cortar siguiendo la cisura interhemisférica, habremos dividido en dos el cerebelo cortando el Vermis por su línea media; esto nos permitirá observar que en el cerebelo la sustancia blanca está en el interior, dando lugar a una formación arborescente que se denomina **Árbol de la vida**.

b.- Si cortamos transversalmente las paredes de los hemisferios cerebrales se ve que, al igual que en el cerebelo, hay una **sustancia gris** y una **sustancia blanca** y que la gris también está en el exterior, formando una capa relativamente fina, la **corteza cerebral** o Córtex.

c.- Si hacemos ahora un fino corte en la médula espinal y la observamos con atención con ayuda de una lupa, podemos ver que en este órgano, al revés de lo que sucede en cerebro y cerebelo, la sustancia blanca está en el exterior, mientras que la gris está en el interior, teniendo su sección forma de H, con dos cuernos que se dirigen hacia delante y dos hacia atrás; estos cuernecitos son las llamadas astas anteriores y posteriores de la médula. En el centro de la H está un orificio que es el conducto que atraviesa longitudinalmente la médula espinal y que se llama Epéndimo.

CUESTIONES

1.- Haz esquemas representativos con los nombres de cada estructura de todo lo que has observado.
2.- ¿Qué misión tienen las meninges? ¿Cómo la realizan? ¿Existen también en la médula espinal?
3.- ¿Qué es el quiasma óptico? ¿Qué nervio controla cada ojo?
4.- ¿Qué parte del encéfalo….?

a) controla el latido cardiaco y la respiración
b) coordina y regula el equilibrio y la actividad muscular
c) es responsable de la capacidad de expresarse, las emociones, la memoria, …
d) protege el encéfalo de golpes y roces
e) segrega hormonas que estimulan el crecimiento y actúan sobre ovarios y testículos

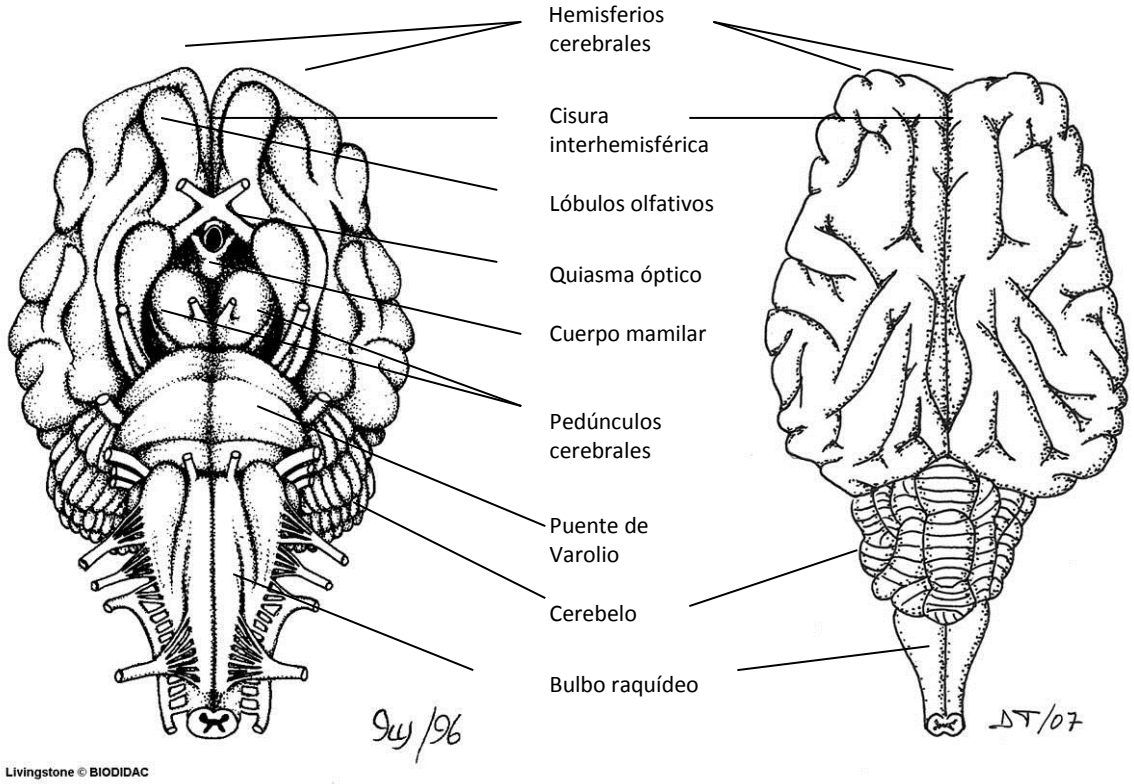
Hemisferios cerebrales
Cisura interhemisférica
Lóbulos olfativos
Quiasma óptico
Cuerpo mamilar
Pedúnculos cerebrales
Puente de Varolio
Cerebelo
Bulbo raquídeo
Livingstone © BIODIDAC

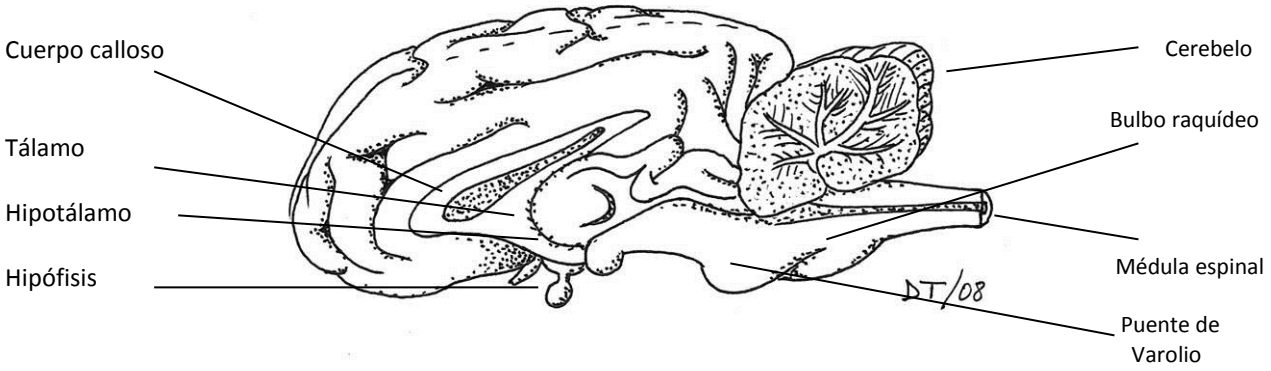
Cuerpo calloso
Tálamo
Hipotálamo
Hipófisis
Cerebelo
Bulbo raquídeo
Médula espinal
Puente de Varolio